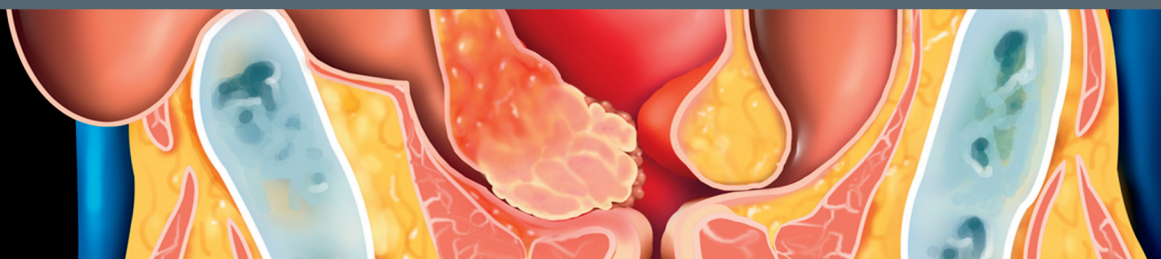


# SPIS TREŚCI



## Część I: Anatomia

### ROZDZIAŁ 1: GŁOWA I SZYJA

- 4 Szyja**  
*Evelyn W. K. Tang, K. T. Wong, Carita Tsoi*
- 10 Okolice podjęzykowa/podbródkowa**  
*Evelyn W. K. Tang, K. T. Wong, Carita Tsoi*
- 16 Okolica podżuchwowa**  
*Evelyn W. K. Tang, K. T. Wong, Carita Tsoi*
- 22 Okolica ślinianki przyusznej**  
*Evelyn W. K. Tang, K. T. Wong, Chris S. C. Tsai*
- 30 Część górna szyi**  
*Evelyn W. K. Tang, K. T. Wong, Chris S. C. Tsai*
- 36 Część środkowa szyi**  
*Evelyn W. K. Tang, K. T. Wong, Chris S. C. Tsai*
- 42 Część dolna szyi i dół nadobojczykowy**  
*Evelyn W. K. Tang, K. T. Wong, Anil T. Ahuja*
- 48 Trójkąt tylny szyi**  
*Evelyn W. K. Tang, K. T. Wong, Anil T. Ahuja*
- 54 Tarczycza**  
*Evelyn W. K. Tang, K. T. Wong, Anil T. Ahuja*
- 60 Przytarczycze**  
*Evelyn W. K. Tang, K. T. Wong, Anil T. Ahuja*
- 66 Krtań i część krtaniowa gardła**  
*Evelyn W. K. Tang, K. T. Wong, Anil T. Ahuja*
- 74 Szyjna część tchawicy i przełyk**  
*Evelyn W. K. Tang, K. T. Wong, Anil T. Ahuja*
- 80 Splot ramienny**  
*Evelyn W. K. Tang, K. T. Wong, Anil T. Ahuja*
- 86 Nerw błędny**  
*Evelyn W. K. Tang, K. T. Wong, Anil T. Ahuja*
- 92 Część szyjna tętnic szyjnych**  
*Evelyn W. K. Tang, K. T. Wong, Anil T. Ahuja*
- 104 Tętnice kręgowo**  
*Evelyn W. K. Tang, K. T. Wong, Anil T. Ahuja*
- 110 Żyły szyjne**  
*Evelyn W. K. Tang, K. T. Wong, Anil T. Ahuja*
- 118 Węzły chłonne szyjne**  
*Evelyn W. K. Tang, K. T. Wong, Anil T. Ahuja*

## Część II: Diagnostyka

### ROZDZIAŁ 1: WSTĘP I PRZEGLĄD ZAGADNIEŃ

- 126 Podejście diagnostyczne do badania USG głowy i szyi**  
*Evelyn W. K. Tang, K. T. Wong, Anil T. Ahuja*

### ROZDZIAŁ 2: TARCZYCA I PRZYTARCZYCE

- 134 Zróżnicowany rak tarczycy**  
*Eunice Y. L. Dai, K. T. Wong, Anil T. Ahuja*
- 138 Rak rdzeniasty tarczycy**  
*Eunice Y. L. Dai, K. T. Wong, Anil T. Ahuja*
- 142 Anaplastyczny rak tarczycy**  
*Eunice Y. L. Dai, K. T. Wong, Anil T. Ahuja*
- 146 Przerzuty do tarczycy**  
*Eunice Y. L. Dai, Yolanda Y. P. Lee, Anil T. Ahuja*
- 150 Chłoniak niezłośliwy tarczycy**  
*Eunice Y. L. Dai, K. T. Wong, Anil T. Ahuja*
- 154 Wole wieloguzkowe**  
*Eunice Y. L. Dai, K. T. Wong, Anil T. Ahuja*
- 158 Gruczolak tarczycy**  
*Eunice Y. L. Dai, Yolanda Y. P. Lee, Anil T. Ahuja*
- 162 Torbiel koloidowa tarczycy**  
*Eunice Y. L. Dai, Yolanda Y. P. Lee, Anil T. Ahuja*
- 166 Torbiel krwotoczna tarczycy**  
*Eunice Y. L. Dai, Yolanda Y. P. Lee, Anil T. Ahuja*
- 170 Guzki tarczycy poaspiracyjne**  
*Eunice Y. L. Dai, Yolanda Y. P. Lee, Anil T. Ahuja*
- 172 Choroba Hashimoto**  
*Eunice Y. L. Dai, K. T. Wong, Anil T. Ahuja*
- 176 Choroba Gravesa-Basedowa**  
*Eunice Y. L. Dai, K. T. Wong, Anil T. Ahuja*
- 180 Podostre zapalenie tarczycy (choroba de Quervaina)**  
*Eunice Y. L. Dai, Yolanda Y. P. Lee, Anil T. Ahuja*
- 184 Ostre ropne zapalenie tarczycy**  
*Eunice Y. L. Dai, Yolanda Y. P. Lee, Anil T. Ahuja*
- 188 Tarczycza ektopowa**  
*Eunice Y. L. Dai, Yolanda Y. P. Lee, Anil T. Ahuja*
- 192 Gruczolak przytarczyc w przedziale trzewnym szyi**  
*Eunice Y. L. Dai, K. T. Wong, Anil T. Ahuja*
- 196 Rak przytarczyc**  
*Eunice Y. L. Dai, Yolanda Y. P. Lee, Anil T. Ahuja*

### ROZDZIAŁ 3: WĘZŁY CHŁONNE

- 200 Odczynowa limfadenopatia**  
*Eunice Y. L. Dai, K. T. Wong, Anil T. Ahuja*
- 204 Ropna limfadenopatia**  
*Eunice Y. L. Dai, Yolanda Y. P. Lee, Anil T. Ahuja*
- 208 Gruźlicza limfadenopatia**  
*Eunice Y. L. Dai, K. T. Wong, Anil T. Ahuja*

- 212 Histiocytarne martwicze zapalenie węzłów chłonnych (choroba Kikuchi-Fujimoto)**  
*Eunice Y. L. Dai, Yolanda Y. P. Lee, Anil T. Ahuja*
- 216 Przerzuty raka płaskonabłonkowego do węzłów chłonnych**  
*Eunice Y. L. Dai, K. T. Wong, Anil T. Ahuja*
- 220 Przerzuty zróżnicowanego raka tarczycy do węzłów chłonnych**  
*Eunice Y. L. Dai, Yolanda Y. P. Lee, Anil T. Ahuja*
- 224 Przerzuty układowych nowotworów do węzłów chłonnych szyi**  
*Eunice Y. L. Dai, K. T. Wong, Anil T. Ahuja*
- 228 Zajęcie węzłów chłonnych szyi przez chłoniaka nieziarnicznego**  
*Eunice Y. L. Dai, K. T. Wong, Anil T. Ahuja*
- 232 Choroba Castlemana**  
*Eunice Y. L. Dai, Yolanda Y. P. Lee, Anil T. Ahuja*

## ROZDZIAŁ 4: ŚLINIANKI

### PRZESTRZEŃ PRZYUSZNICZA

- 236 Gruczolak wielopostaciowy (guz mieszany) ślinianki przyusznej**  
*Carmen C. Cho, H. Y. Yuen, Anil T. Ahuja*
- 240 Guz Warthina ślinianki przyusznej**  
*Carmen C. Cho, H. Y. Yuen, Anil T. Ahuja*
- 244 Rak śluzowo-naskórkowy ślinianki przyusznej**  
*Carmen C. Cho, H. Y. Yuen, Anil T. Ahuja*
- 248 Rak gruczolowo-torbielowaty ślinianki przyusznej**  
*Carmen C. Cho, H. Y. Yuen, Anil T. Ahuja*
- 252 Rak zrazikowokomórkowy ślinianki przyusznej**  
*Carmen C. Cho, H. Y. Yuen, Anil T. Ahuja*
- 256 Chłoniak nieziarniczny ślinianki przyusznej**  
*Carmen C. Cho, H. Y. Yuen, Anil T. Ahuja*
- 260 Przerzuty do węzłów ślinianki przyusznej**  
*Carmen C. Cho, H. Y. Yuen, Anil T. Ahuja*
- 264 Tłuszczak ślinianki przyusznej**  
*Carmen C. Cho, H. Y. Yuen, Anil T. Ahuja*
- 268 Nerwiak osłonkowy (schwannoma) ślinianki przyusznej**  
*Carmen C. Cho, H. Y. Yuen, Anil T. Ahuja*
- 272 Malformacja limfatyczna ślinianki przyusznej**  
*Carmen C. Cho, H. Y. Yuen, Anil T. Ahuja*
- 276 Malformacja żylna ślinianki przyusznej**  
*Carmen C. Cho, H. Y. Yuen, Anil T. Ahuja*
- 280 Naczyniak okresu niemowlęcego ślinianki przyusznej**  
*Carmen C. Cho, H. Y. Yuen, Anil T. Ahuja*
- 284 Łagodne zmiany limfatyczno-nabłonkowe związane z HIV**  
*Carmen C. Cho, H. Y. Yuen, Anil T. Ahuja*
- 288 Ostre zapalenie ślinianki przyusznej**  
*Carmen C. Cho, Eunice Y. L. Dai, Anil T. Ahuja*

### PRZESTRZEŃ PODŻUCHWOWA

- 292 Gruczolak wielopostaciowy (guz mieszany) ślinianki podżuchwowej**  
*Carmen C. Cho, Eunice Y. L. Dai, Anil T. Ahuja*
- 296 Rak ślinianki podżuchwowej**  
*Carmen C. Cho, Eunice Y. L. Dai, Anil T. Ahuja*
- 300 Przerzuty do ślinianki podżuchwowej**  
*Carmen C. Cho, Eunice Y. L. Dai, Anil T. Ahuja*

- 302 Rak przypominający nabłoniaka limfatycznego ślinianki**  
*Carmen C. Cho, Eunice Y. L. Dai, Anil T. Ahuja*
- 306 Zapalenie ślinianki podżuchwowej**  
*Carmen C. Cho, Evelyn W. K. Tang, Anil T. Ahuja*

## UOGÓLNIONE ZMIANY

- 310 Gruźlica ślinianki**  
*Carmen C. Cho, Kunwar S. S. Bhatia, Anil T. Ahuja*
- 314 Zespół Sjögrena**  
*Carmen C. Cho, Evelyn W. K. Tang, Anil T. Ahuja*
- 318 Choroba IgG4-zależna głowy i szyi**  
*Carmen C. Cho, Evelyn W. K. Tang, Anil T. Ahuja*
- 322 MALToma ślinianki**  
*Carmen C. Cho, Kunwar S. S. Bhatia, Anil T. Ahuja*
- 326 Amyloidoza ślinianki**  
*Carmen C. Cho, Kunwar S. S. Bhatia, Anil T. Ahuja*
- 328 Choroba Kimury**  
*Carmen C. Cho, Evelyn W. K. Tang, Anil T. Ahuja*

## ROZDZIAŁ 5: GUZKI I ZGRUBIENIA

### ZMIANY TORBIELOWATE

- 334 Torbiel ślinianki podjęzykowej (ranula)**  
*Eunice Y. L. Dai, H. Y. Yuen, Anil T. Ahuja*
- 338 Torbiel skórzasta i naskórkowa**  
*Eunice Y. L. Dai, H. Y. Yuen, Anil T. Ahuja*
- 342 Malformacja limfatyczna**  
*Eunice Y. L. Dai, H. Y. Yuen, Anil T. Ahuja*
- 346 Torbiel z pierwszej szczeliny skrzelowej**  
*Eunice Y. L. Dai, Yolanda Y. P. Lee, Simon S. M. Wong*
- 350 Torbiel z drugiej szczeliny skrzelowej**  
*Eunice Y. L. Dai, H. Y. Yuen, Anil T. Ahuja*
- 354 Torbiel przewodu tarczowo-językowego**  
*Eunice Y. L. Dai, H. Y. Yuen, Anil T. Ahuja*
- 358 Torbiel grasicza szyi**  
*Eunice Y. L. Dai, Yolanda Y. P. Lee, Simon S. M. Wong*

### ZMIANY LITE

- 360 Guz kłęбка szyjnego**  
*Eunice Y. L. Dai, H. Y. Yuen, Anil T. Ahuja*
- 364 Nerwiak (schwannoma) części podgnykowej przestrzeni naczyń szyjnych**  
*Eunice Y. L. Dai, H. Y. Yuen, Anil T. Ahuja*
- 368 Nerwiak (schwannoma) pnia współczulnego**  
*Eunice Y. L. Dai, Yolanda Y. P. Lee, Simon S. M. Wong*
- 372 Nerwiak (schwannoma) splotu ramiennego**  
*Eunice Y. L. Dai, H. Y. Yuen, Anil T. Ahuja*
- 376 Tłuszczak**  
*Eunice Y. L. Dai, H. Y. Yuen, Anil T. Ahuja*
- 380 Pilomatrixoma (nabłoniak wapniejący)**  
*Eunice Y. L. Dai, Yolanda Y. P. Lee, Simon S. M. Wong*

### ZMIANY RÓŻNE

- 382 Choroba Rosai-Dorfmana (histiocytoza zatokowa)**  
*Evelyn W. K. Tang, Yolanda Y. P. Lee, Simon S. M. Wong*

- 386 Łagodny przerost mięśnia żwacza**  
*Eunice Y. L. Dai, H. Y. Yuen, Anil T. Ahuja*
- 388 Guzy mięśnia żwacza**  
*Evelyn W. K. Tang, Yolanda Y. P. Lee, Simon S. M. Wong*
- 392 Fibromatoza szyi**  
*Evelyn W. K. Tang, Yolanda Y. P. Lee, Simon S. M. Wong*
- 394 Uchyłek przełykowo-gardłowy (Zenkera)**  
*Evelyn W. K. Tang, Yolanda Y. P. Lee, Simon S. M. Wong*
- 398 Torbiel krtani**  
*Evelyn W. K. Tang, Yolanda Y. P. Lee, Simon S. M. Wong*
- 402 Rak części szyjnej przełyku**  
*Evelyn W. K. Tang, Yolanda Y. P. Lee, Simon S. M. Wong*
- 404 Porażenie strun głosowych**  
*Evelyn W. K. Tang, Yolanda Y. P. Lee, Simon S. M. Wong*

#### ROZDZIAŁ 6: NACZYNIA

- 410 Zmiany naczyniowe ślinianki przyusznej**  
*Eric K. C. Law, Carmen C. Cho, Yolanda Y. P. Lee*
- 414 Malformacja żylna**  
*Eric K. C. Law, H. Y. Yuen, Eunice Y. L. Dai*
- 418 Zakrzepica żyły szyjnej wewnętrznej**  
*Eric K. C. Law, Carmen C. Cho, Evelyn W. K. Tang*
- 422 Rozwarstwienie tętnicy szyjnej w obrębie szyi**  
*H. Y. Yuen, K. T. Wong, Carmen C. Cho*
- 426 Zwężenie/niedrożność tętnicy szyjnej**  
*Stella Sin Yee Ho, Simon S. M. Ho*
- 432 Zwężenie/niedrożność tętnicy kręgosłupowej**  
*Stella Sin Yee Ho, Simon S. M. Ho*

#### ROZDZIAŁ 7: ZMIANY ZWIĄZANE Z LECZENIEM

- 440 Zmiany po radioterapii**  
*Evelyn W. K. Tang, H. Y. Yuen, Anil T. Ahuja*
- 446 Zmiany pooperacyjne szyi**  
*Evelyn W. K. Tang, H. Y. Yuen, Anil T. Ahuja*

#### ROZDZIAŁ 8: ZABIEGI

- 454 Zabiegi pod kontrolą USG**  
*Eunice Y. L. Dai, Simon S. M. Wong, K. T. Wong*

### Część III: Diagnostyka różnicowa

#### ROZDZIAŁ 1: GŁOWA I SZYJA

- 462 Guzy w linii pośrodkowej szyi**  
*Evelyn W. K. Tang, Eric K. C. Law, Yolanda Y. P. Lee*
- 468 Guzy torbielowate szyi**  
*Evelyn W. K. Tang, Yolanda Y. P. Lee, Eric K. C. Law*
- 474 Niewęzłowe zmiany lite szyi**  
*Evelyn W. K. Tang, Yolanda Y. P. Lee, Eric K. C. Law*
- 480 Lite węzły chłonne szyi**  
*Evelyn W. K. Tang, Yolanda Y. P. Lee, Eric K. C. Law*
- 486 Martwicze węzły chłonne szyi**  
*Evelyn W. K. Tang, Yolanda Y. P. Lee, Eric K. C. Law*
- 488 Uogólnione powiększenie ślinianek**  
*Evelyn W. K. Tang, Yolanda Y. P. Lee, Eric K. C. Law*
- 494 Ogniskowe zmiany w śliniankach**  
*Evelyn W. K. Tang, Yolanda Y. P. Lee, Eric K. C. Law*

#### ROZDZIAŁ 2: TARCZYCA I PRZYTARCZYCE

- 502 Uogólnione powiększenie tarczycy**  
*Evelyn W. K. Tang, Yolanda Y. P. Lee, Eric K. C. Law*
- 508 Izo-/hiperechogeniczne guzki tarczycy**  
*Evelyn W. K. Tang, Yolanda Y. P. Lee, Eric K. C. Law*
- 510 Hipoechogeniczne guzki tarczycy**  
*Evelyn W. K. Tang, Yolanda Y. P. Lee, Eric K. C. Law*
- 516 Torbielowate guzki tarczycy**  
*Evelyn W. K. Tang, Yolanda Y. P. Lee, Eric K. C. Law*
- 520 Zwapniałe guzki tarczycy**  
*Evelyn W. K. Tang, Yolanda Y. P. Lee, Eric K. C. Law*
- 524 Powiększone przytarczycy**  
*Evelyn W. K. Tang, Yolanda Y. P. Lee*